

# ATLAS DE ACCESO ABIERTO DE TÉCNICAS QUIRÚRGICAS EN OTORRINOLARINGOLOGÍA Y CIRUGÍA DE CABEZA Y CUELLO



## OROFARINGECTOMÍA LATERAL TRANSORAL / AMIGDALECTOMÍA RADICAL PARA EL CÁNCER DE AMÍGDALA: ANATOMÍA, PRINCIPIOS Y TÉCNICAS

Johan Fagan & Wayne Koch

En los países desarrollados, los cánceres precoces (T1/2) de amígdala se resecan normalmente mediante una orofaringectomía lateral (amigdalectomía radical) empleando la [cirugía transoral láser](#) o la cirugía robótica transoral (TORS). Aún así, la mayoría de cirujanos del mundo no tienen acceso al láser CO<sub>2</sub> o a TORS. En estos centros los cánceres precoces de amígdala se resecan mediante una amigdalectomía simple. Sin embargo, la disección extracapsular de la amígdala sin incluir los constrictores faríngeos como margen profundo a menudo resulta en márgenes próximos o afectosa dicho nivel, requiriendo de tratamiento adyuvante de (quimio)radioterapia.

Dado que los tumores de amígdala se encuentran en una línea de visión recta para el cirujano a la hora de utilizar un abre bocas de amigdalectomía, no existe motivo para no aplicar los mismos principios quirúrgicos que utilizamos al realizar una orofaringectomía lateral láser CO<sub>2</sub> o TORS cuando realicemos una orofaringectomía lateral con fotóforo/diatermia, o microscopio/diatermia, or gafas lupa con luz/diatermia para asegurar unos adecuados márgenes de resección.

Indistintamente de los instrumentos quirúrgicos utilizados, la orofaringectomía lateral requiere de un conocimiento detallado de la anatomía “de dentro a afuera” en 3D de la orofaringe, el espacio parafaríngeo (EPF) y retrofaríngeo. Sin ese conocimiento, es más probable que no se consigan márgenes adecuados de resección, existan sangrados o se produzcan daños a estructuras nerviosas o a la arteria carótida interna.

Este capítulo detalla la anatomía quirúrgica de la orofaringe, el EPF y retrofaríngeo, y discute sobre los principios y técnicas relacionadas con la resección transoral de los cánceres de amígdala independientemente del instrumento quirúrgico utilizado.

### Anatomía quirúrgica

La orofaringe comprende la base de la lengua, las amígdalas palatinas, el paladar blando y las paredes lateral y posterior desde la altura del paladar duro hasta el hueso hioides. (*Figuras 1a, b*).

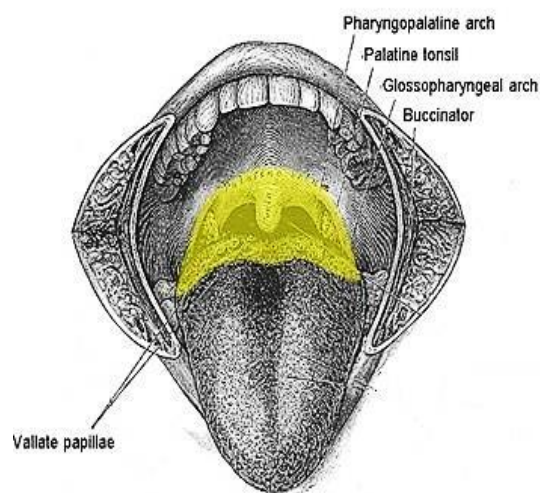


Figura 1a: Orofaringe

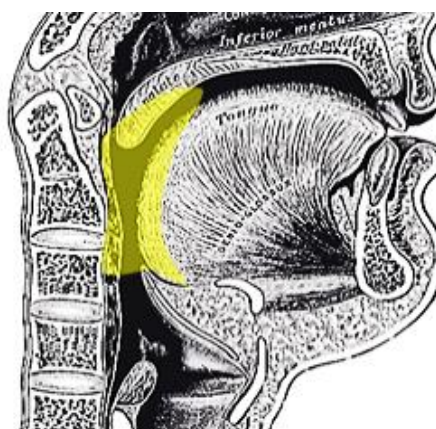
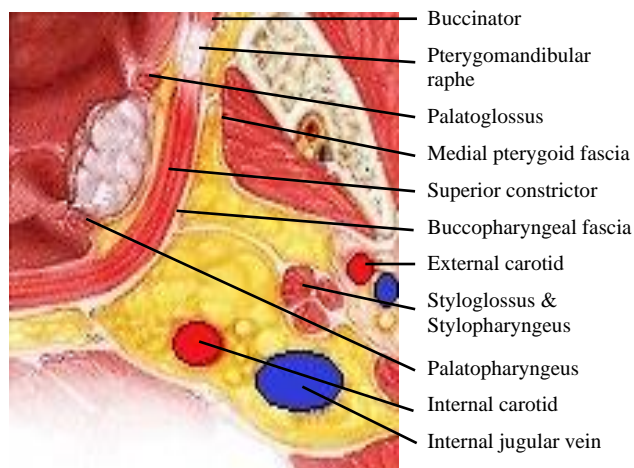


Figura 1b: Orofaringe

Las estructuras anatómicas clave relevantes para la orofaringectomía lateral están descritas en la *Tabla 1* e ilustradas en la *Figura 2*.

Ligamentos y fascias	Rafe pterigomandibular Fascia bucofaríngea
Músculos	Buccinador Constrictor superior Constrictor medio Pterigoideo medial Estilofaríngeo Músculos del paladar blando
Nervios	Lingual Glosofaríngeo (IX)
Arterias	Carótida interna Lingual dorsal Faríngea ascendente Amigdalares y ramas palatinas ascendentes de la arteria facial Palatina descendente
Espacios	Parafaríngeo preestíleo Parafaríngeo retroestíleo Espacio retrofaríngeo

*Tabla 1: Anatomía clave para la orofaringectomía lateral*

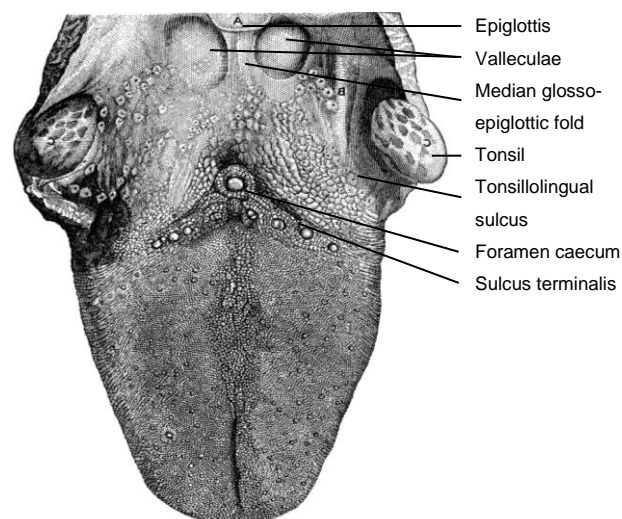


*Figura 2: Estructuras anatómicas clave para la orofaringectomía lateral a la altura de la amígdala palatina; el tejido amarillo es la grasa parafaríngea (Adaptado de [Ento Key](#))*

### **Base de la lengua**

Comprende el tercio posterior de la lengua por detrás del *foramen caecum* y del *sulcus terminalis* (*Figura 3*). La mucosa

es rugosa, gruesa y fija al músculo subyacente y contiene folículos linfáticos (amígdala lingual); esto dificulta identificar los márgenes de las neoplasias por lo que las biopsias intraoperatorias son fundamentales para conseguir márgenes sanos de resección. Posterolateralmente el surco glosomigdalino separa la lengua de la fosa amigdalina. La *vallécula* separa la base de la lengua de la cara lingual de la epiglottis y es dividida en su línea media por el pliegue glosopiglotico (*Figura 3*).



*Figura 3: Topografía de la base de la lengua*

### **Paladar blando**

El paladar blando tiene una estructura muscular y nerviosa compleja. Tiene funciones clave para la deglución y el habla. La resección y una inadecuada reconstrucción da lugar a la pérdida de separación con la fosa nasal, que se manifiesta clínicamente como regurgitación nasal de líquidos y alimentos, además de una voz hipernasal que puede ser bastante incapacitante. La compleja anatomía muscular del paladar blando y la pared faríngea lateral se muestra en la *Figura 4*. Los músculos que conforman el paladar blando y la pared lateral faríngea se resumen en la *Tabla 2*.

Paladar blando	Tensor velo paladar	V <sub>3</sub>
	Elevador velo paladar	X
	Palatogloso	X
	Palatofaríngeo	X
	Musculo úvula	X
Lateral pharyngeal wall	Salpingofaríngeo	X
	Constrictor superior	X
	Constrictor medio	X
	Estilofaríngeo	IX

Tabla 2: Músculos del paladar blando y orofaringe y pares craneales que los inervan

### Paredes faríngeas lateral y posterior

La orofaringectomía lateral requiere la disección del aspecto externo de los constrictores faríngeos. La orofaringe tiene diversas capas como son la mucosa, la submucosa, el músculo y la fascia bucofaríngea. La submucosa se representa por la fascia faringobasilar que recubre la cara interna de los constrictores de la faringe. Se estrecha y se extiende inferiormente desde su inserción a la base del cráneo hasta cerrar el hueco desde la misma hasta el constrictor, el superior y el medio y el medio y el inferior. (Figura 5). Posteriormente forma el **rafe medio** al cual se unen los constrictores de la faringe (Figura 5).

La **fascia bucofaríngea** sitúa a los constrictores faríngeos y se continúa hacia delante desde el constrictor superior sobre el buccinador (Figura 2). Se une débilmente a la capa prevertebral por tejido conectivo, con el espacio retrofaríngeo situado entre ambas.

El **rafe/ligamento pterigomandibular** es una **banda tendinosa de la fascia bucofaríngea** y es una estructura clave para ser identificada en la fase inicial de una orofaringectomía lateral, para ganar acceso al plano correcto de disección. Está anclado en un extremo al hamulus de la apófisis pterigoidea medial, y en el otro extremo a la parte posterior de la línea milohioidea de la mandíbula (Figura 6, 7).

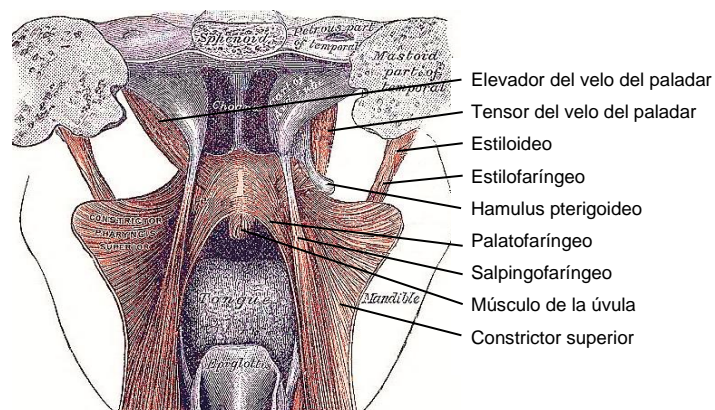


Figura 4: Vista posterior del paladar blando y la faringe con el constrictor superior abierto

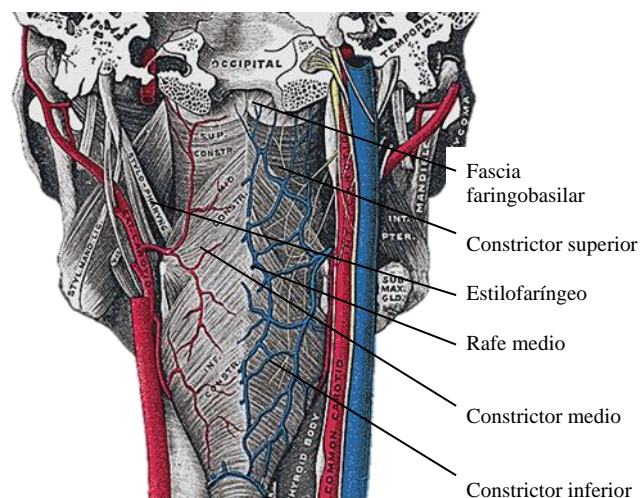


Figura 5: Vista posterior de la faringe que ilustra las inserciones del constrictor superior a la fascia faringobasilar arriba y el rafe medio al que se unen los constrictores de la faringe. Nótese la proximidad anatómica de las arterias carótida interna y externa con la faringe

Se interpone entre el músculo buccinador, que se une a su extremo anterior, y el músculo constrictor superior que se une a su extremo posterior (Figuras 2, 6). Medialmente solo lo cubre la mucosa oral. Lateralmente se separa de la rama mandibular y del músculo pterigoideo medial y la fascia por tejido graso (Figura 2). El pliegue pterigomandibular representa la marca en superficie del rafe pterigomandibular (Figura 7).

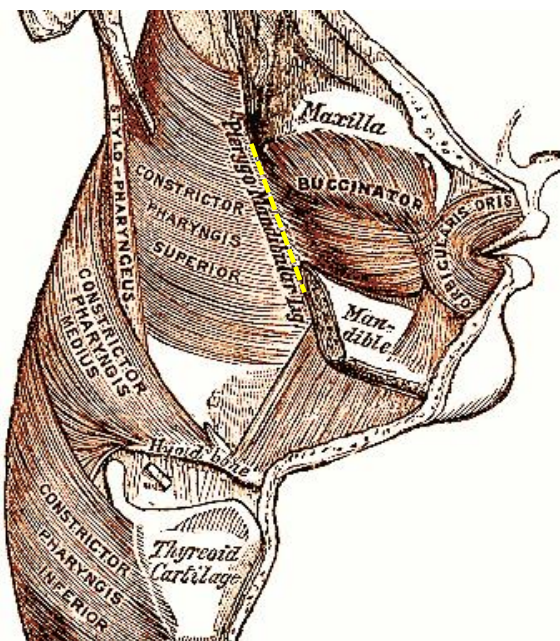


Figura 6: Nótese como el buccinador y el constrictor superior se unen al rafe pterigomandibular (línea amarilla)

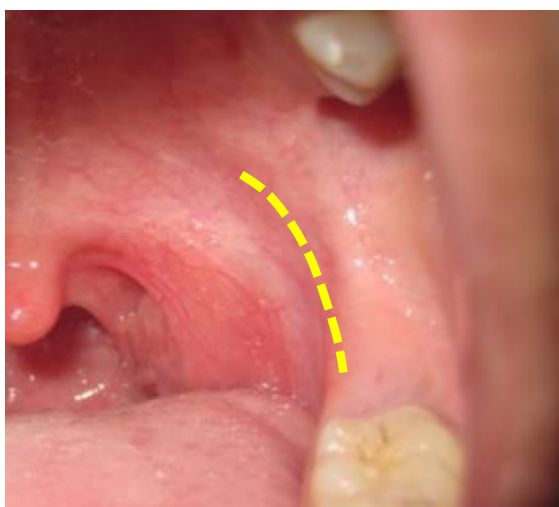


Figura 7: El pliegue pterigomandibular representa la marca en superficie del rafe pterigomandibular

El **nervio lingual** emerge anteriormente entre el pterigoideo medial y la rama ascendente de la mandíbula (Figura 8). Por lo tanto se encuentra protegido por el músculo pterigoideo medial durante la orofaringectomía lateral. Sin embargo, es susceptible de lesionarse cuando se disecciona inferiormente, donde transcurre por encima del músculo milohioideo (Figura 9).

El músculo buccinador se secciona durante la orofaringectomía lateral en un punto justo anterior al rafe pterigomandibular. Es un músculo fino y cuadrilátero en la mejilla, y se origina en la superficie externa de los procesos alveolares de la maxila y la mandíbula. Posteriormente se une a lo largo de la longitud del rafe pterigomandibular (Figuras 2, 6).

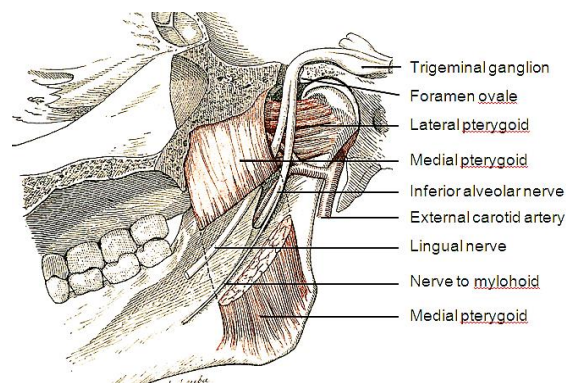


Figura 8: El nervio lingual está protegido por el músculo pterigoideo medial durante la orofaringectomía lateral

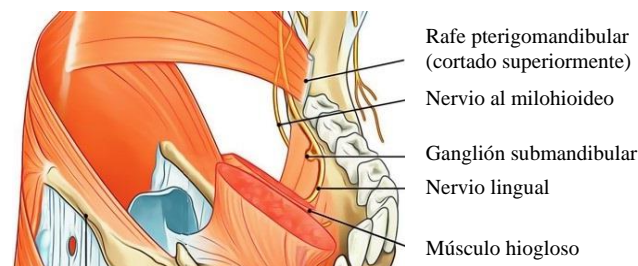


Figura 9: El nervio lingual emerge entre la inserción inferior del rafe a la mandíbula y el músculo milohioideo (adaptado de [Earthslab.com](http://Earthslab.com))

Medialmente, está cubierto de submucosa y mucosa de la mejilla. Lateralmente se relaciona con la rama mandibular, el masetero y el músculo pterigoideo medial, el panículo adiposo bucal y la fascia bucofaringea.

Los **músculos constrictores superior y medio** forman las paredes lateral y posterior de la orofaringe (Figuras 4, 5, 6, 9, 10), con menor contribución de los mús-

culos **salpingofaríngeo** (Figura 4), **estilofaríngeo** (Figuras 4, 5, 6, 10) y **palatofaríngeo** (Figura 4).

El **estilofaríngeo** surge de la pared lateral de la base de la apófisis estiloides, descendiendo a través de la grasa del espacio parafaríngeo a lo largo del lateral de la faringe, para meterse entre los constrictores medio y superior y salir por debajo de la mucosa (Figuras 2, 5, 6, 10). El nervio glossofaríngeo (IX) inerva el estilofaríngeo. Se sitúa en el lado lateral del músculo y cruza por encima para llegar a la base de la lengua (Figura 10).

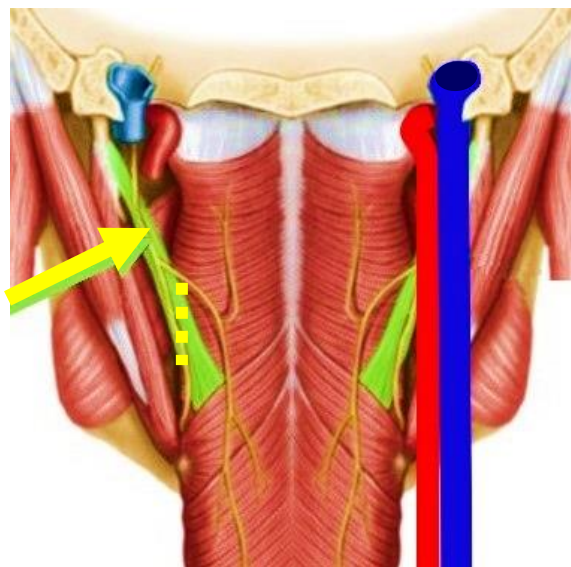


Figura 10: Relaciones del músculo estilofaríngeo (verde) y la arteria carótida interna y la vena yugular interna. La flecha amarilla señala el IX par. La línea amarilla discontinua indica la división del músculo estilofaríngeo durante a la orofaringectomía (adaptado de [Netter's Anatomy](#))

**El plano de disección profundo durante la orofaringectomía lateral se encuentra entre la fascia bucofaríngea/grasa preestiloidea, los espacios retroestúleo y retrofaríngeo y los constrictores.** Dado que el estilofaríngeo cruza el espacio parafaríngeo para unirse a la faringe, debe ser seccionado para permitir al cirujano seguir

el plano a lo largo de los constrictores hacia la retrofaringe. (Figuras 2, 10).

Los músculos del **paladar duro** no se identifican individualmente, sino que simplemente se seccionan junto con el tumor primario.

El **ptérico medial** (Figuras 2, 8, 11, 12) constituye la frontera anterolateral del espacio parafaríngeo preestúleo y se expone de forma temprana durante la disección. Tiene dos vientres: el mayor y profundo nace justo de la superficie medial de la apófisis pterigoidea lateral; el pequeño y superficial nace de la tuberosidad maxilar y del proceso pyramidal del hueso (Figura 11). El músculo pasa inferolateralmente para insertarse sobre la superficie inferomedial de la rama y el ángulo mandibular.

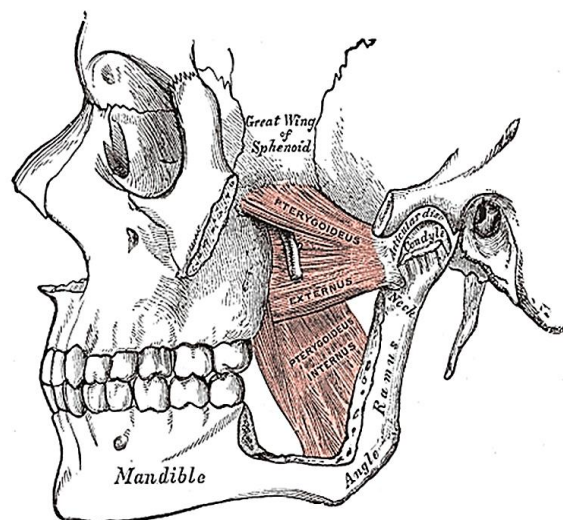


Figura 11: Pterigoideos medial y lateral

### **Espacio parafaríngeo (EPF)**

Los músculos constrictores de la faringe forman el límite medial del EPF, y por lo tanto la disección sucede a lo largo de la profundidad de la grasa del EPF (Figuras 12, 13). Por lo tanto, el cirujano debe estar familiarizado con la anatomía del EPF para anticiparse a la localización de los vasos sanguíneos, el músculo estilofaríngeo y la ACI.

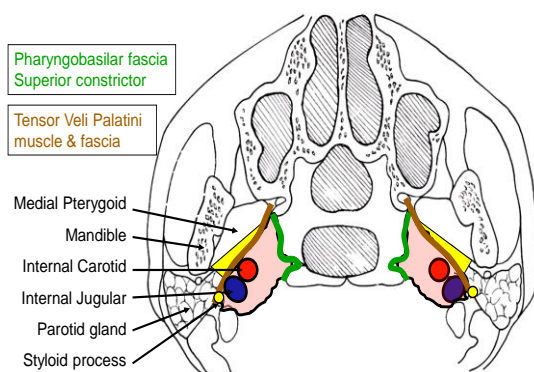


Figura 12: Vista axial del EPF preestíleo (Amarillo) y retroestíleo (rosa)

El EPF se extiende como una pirámide invertida desde la base del cráneo superiormente, hasta el hueso hioides inferiormente. Las figuras 2 y 12 ilustran la vista axial de los componentes preestíleos y retroestíleos del EPF, separados por la apófisis estiloides, el músculo *tensor del velo del paladar* y su fascia (marrón). El EPF preestíleo limita anterolateralmente con el músculo pterigoideo medial y posterolateralmente con el lóbulo profundo de la parótida (Figuras 2, 12) y contiene principalmente grasa. Por él atraviesan las arterias y las venas que irrigan la faringe y la amígdala. El EPF retroestíleo se confina medialmente por la fascia faringobasilar por arriba y los músculos constrictores faríngeos superior y medio y contiene la arteria carótida interna y la vena yugular interna, así como los pares craneales bajos IX-XII y el tronco simpático.

#### Arterias y venas (Figuras 13, 14)

El conocimiento de la anatomía vascular permite al cirujano anticipar la localización de las arterias y minimizar la pérdida sanguínea. Dependiendo del procedimiento quirúrgico, los vasos que pueden ser encontrados incluyen las **ramas amígdalar y ascendente palatina de la arteria facial** que nacen del área 1 cervical, y la **arteria faríngea ascendente**, rama de la carótida externa (Figura 13). Si la resección incluye la base de la lengua, las **ramas dorsales**

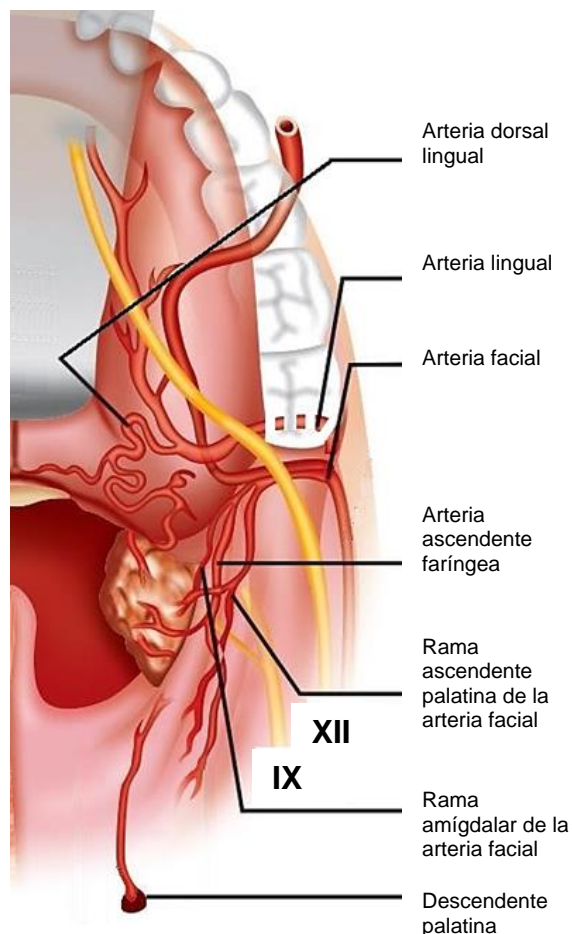


Figura 13: Irrigación arterial de la amígdala y pared faríngea lateral

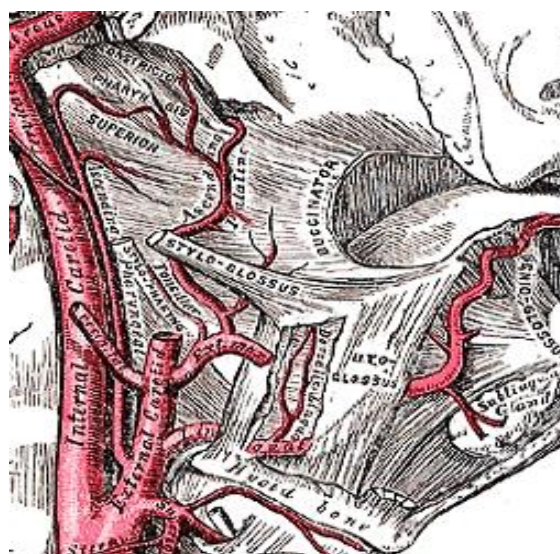
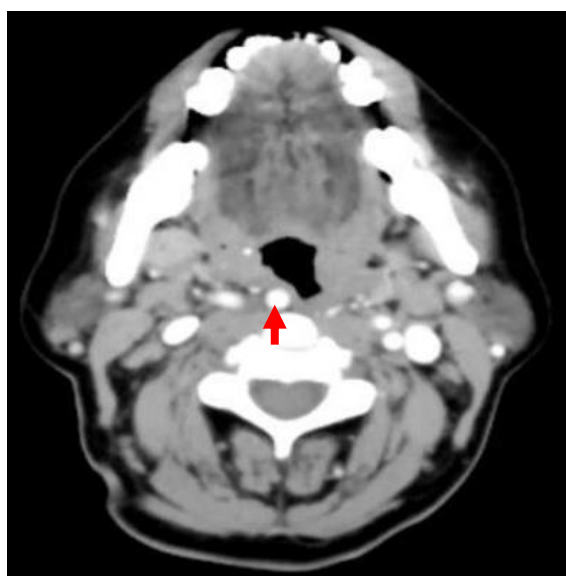


Figura 14: La faríngea ascendente y la palatina ascendente así como las ramas amígdalares de la arteria facial (maxilar externa) reposan sobre el constrictor de la faringe en el EPF

**linguales de la arteria lingual** pueden ser localizadas (*Figuras 13, 14*). Si la disección se extiende superiormente, la **arteria descendente palatina** puede ser localizada en la unión entre paladar blando y duro (*Figura 13*).

El drenaje venoso sucede via **plexo faríngeo venoso** hacia la vena yugular interna (*Figura 5*). La **vena yugular interna** se sitúa posterolateral a la carótida y por lo tanto no supone una preocupación (*Figuras 2, 5, 10*).

La **arteria carótida interna** no se expone generalmente, aunque se deben vigilar las pulsaciones de la misma a través de la grasa que la rodea. Al dividir el músculo estilofaríngeo se gana acceso directo al EPF retroestíleo y la arteria (*Figuras 2, 5, 10, 14*). La arteria normalmente se sitúa unos 20-30mm posterolateral a la cara externa de los constrictores aunque puede ser (*Figura 15*) hasta en un 40% de los casos. Una ACI retrofaríngea debe ser reconocida prequirúrgicamente y protegida, siendo una contraindicación relativa para una resección transoral.



*Figura 15: Arteria carótida interna retrofaríngea*

### *Nervio glossofaríngeo (IX)*

*Las figuras 10 y 13* muestran el recorrido del IX par en el EPF. El tronco principal del nervio rodea anterolateralmente el borde lateral del estilofaríngeo y se introduce entre los constrictores superior y medio de la faringe. De las funciones del IX par descritas en la *Tabla 3*, una lesión del nervio durante la orofaringectomía lateral sólo afectaría al gusto y a la sensibilidad de la base de la lengua.

Sensitivo somático	Amígdalas, base de lengua, farínge y oído medio
Sensitivo visceral	Cuerpos carotídeos Seno carotídeo
Fibras parasimpáticas	Glándula parótida via el ganglio ótico
Fibras motoras	Músculo estilofaríngeo

*Tabla 3: Funciones IX par*

### **Orofaringectomía lateral**

La orofaringectomía lateral para el cáncer de amígdala o pared lateral faríngea puede ser llevada a cabo con un bisturí monopolar y un fotóforo, con bisturí monopolar y microscopio quirúrgico, mediante microcirugía transoral láser CO<sub>2</sub>, cirugía transoral endoscópica con ultrasonidos (TOUSS) o cirugía robótica (TORS). El uso de endoscopia o microscopía permiten un mayor detalle visual de los planos tisulares, de los márgenes tumorales, la vascularización y los nervios. No obstante la descripción de los pasos quirúrgicos que viene a continuación vale igualmente para cualquiera de las técnicas mencionadas.

### *Indicaciones*

- Tumores de la pared lateral faríngea y amígdala que puedan ser resecados transoralmente con márgenes libres
- Idealmente tumores T1/2 de amígdala sin invasión de los músculos constrictores

## Contraindicaciones <sup>1</sup>

### Generales

- Acceso transoral limitado
- Coagulopatías
- Lesiones de la columna cervical
- Mal “performance status” para la cirugía

### Oncológicas

- Cáncer que invade más allá de los constrictores faríngeos y afecta tejidos y estructuras del EPF, el músculo pterigoideo medial, la mandíbula o el maxilar (requiere de abordajes combinados transoral y transcervical)
- Evidencia clínica de extensión perineural en nervios principales como el lingual, V3
- Fijación posterolateral del cáncer a la fascia prevertebral
- Extensión substancial a la base de la lengua más allá de lo visible transoralmente sin ayuda

### Vasculares

- Arteria carótida retrofaríngea
- Cáncer en contacto con la ACI o seno carótideo que suponga exposición del vaso
- Invasión franca de la carótida interna

### Funcionales

- Resección >50% de la base de lengua en profundidad
- Resección >50% de la pared posterior de la faringe
- Resección hasta del 50% de la base de la lengua junto con la epiglotis entera
- Resección de paladar blando que cause insuficiencia velopalatina incapacitante

### Evaluación clínica

- Localización y extensión del tumor primario determinadas por inspección visual y palpación (y evaluación ecográfica <sup>2</sup>)

- Movilización del tumor al deglutir y al palparlo: si móvil sugiere que el EPF está libre
- Fijación a la fascia prevertebral: evaluada mediante la movilización suave del tejido de la fosa amigdalina en sentido lateral y medial con palpación bimanual, colocando un dedo intraoralmente y otro externamente.
- Función de los nervios lingual, alveolar inferior, mentoniano e hipogloso
- Posición de la ACI (inspección y palpación)
- Metástasis cervicales y a distancia
- Segundos primarios sincrónicos
- Acceso
  - Apertura oral
  - Trismus (posible infiltración de pterigoideo medial e infratemporal)
  - Estado dental
  - Extensión de columna cervical
  - Escala de Mallampati (*Figura 16*)

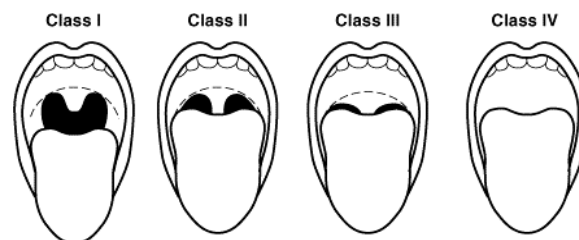
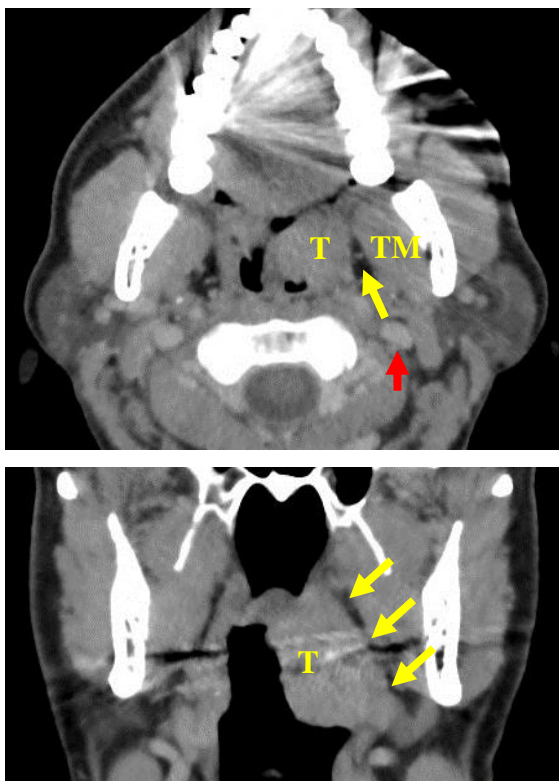


Figura 16: Escala de Mallampati

### Evaluación radiológica

- Tumor primario
  - TC/ RMN / ECO<sup>2</sup> (*Figuras 17ab*)
  - No siempre requerida
  - Sobre todo para tumores avanzados en caso de sospecha de extensión a EPF y estructuras adyacentes
  - Para determinar la posición de la arteria carótida interna en resección extensas
- Cuello/Tórax





*Figuras 17ab: TCs axial y coronal muestran la grasa del EPF (flechas amarillas) entre el tumor (T) y el músculo pterigoideo medial (TM), y la posición de la arteria carótida interna (flecha roja)*

### **Consentimiento informado**

- Trauma
  - Dental
  - Labios, tejidos blandos
  - Lesión por tracción de los nervios lingual e hipogloso debido a la compresión lingual prolongada
- Fracaso para la resección completa transoral
- Posible conversión a abordaje combinado transcervical
- Colgajos
  - Defecto orofaríngeo
  - Comunicación cervical
- Vaciamiento cervical
- Traqueotomía
- Postoperatorio
  - Alimentación
  - Analgesia

- Hemorragia primaria o secundaria
- Tiempo de cicatrización
- Resultados funcionales previstos

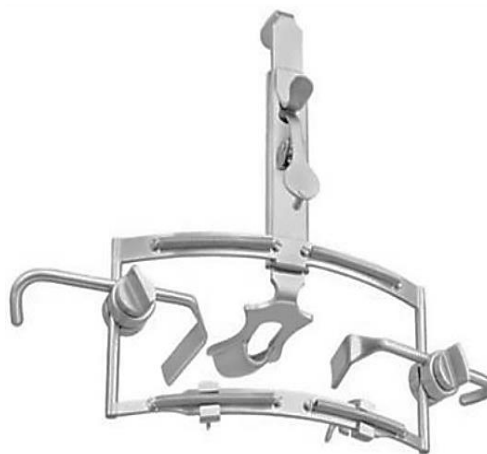### **Anestesia**

- Anestesia general
- Intubación orotraqueal o nasotraqueal
- Sonda nasogástrica de alimentación contralateral al tumor primario (no siempre)
- Antibioterapia perioperatoria si vaciamiento cervical asociado

### **Instrumentación quirúrgica mínima**

Los instrumentos mínimos necesarios para una orofaringectomía transoral lateral con fotóforo +/- gafas lupa son los siguientes:

- Caja de amigdalectomía
- Retractor de amígdala / Dingman (*Figura 18*)
- Lindholm u otro laringoscopio ancho para llegar a la faringe lateral baja o a la base de lengua



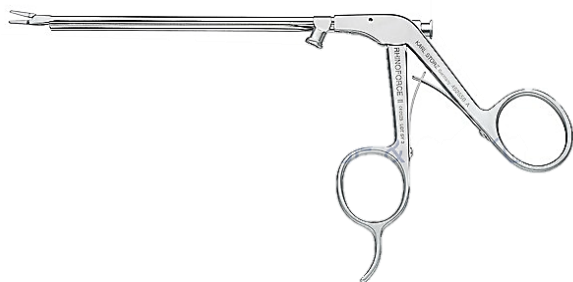
*Figura 18: Retractor Dingman*

- Bisturí eléctrico monopolar normal o largo con punta protegida (para disección roma en el EPF) (*Figura 19*)



*Figura 19: Extensión de bisturí monopolar protegido para cauterización*

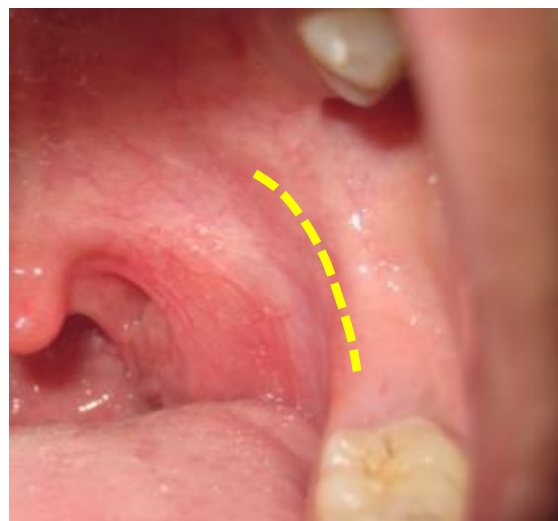- Electrocauterio bipolar de punta larga protegida
- Clips vasculares y su aplicador, como los utilizados en cirugía transoral laríngea (*Figura 20*)



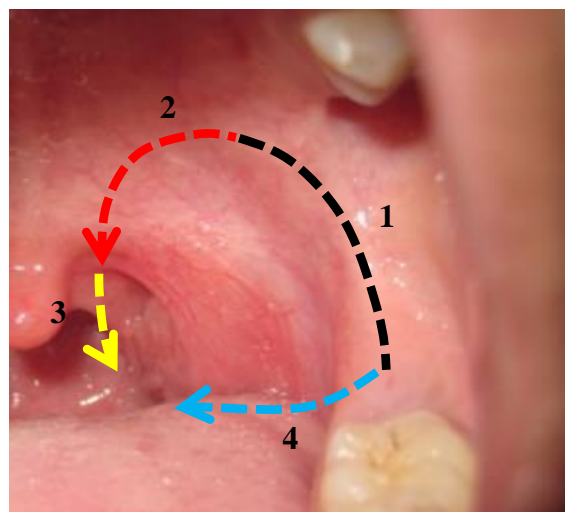
*Figura 20: Aplicador de liga clips*

### **Pasos quirúrgicos**

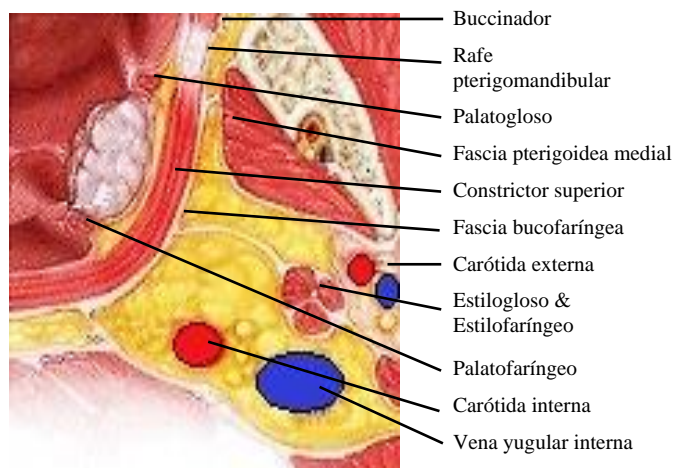
- Realizar panendoscopia para descartar tumores sincrónicos
- Inspección y palpación del tumor para determinar motilidad y extensión
- Palpar el tumor para valorar extensión a base de lengua, empastamiento superolateral al pliegue pterigomandibular, paladar blando y motilidad respecto al ligamento pterigomandibular
- Colocar el retractor de Dingman o de amígdala y suspenderlo
- Identificar el pliegue pterigomandibular; puede ser localizado por palpación (*Figura 21*)
- Realizar la incisión mucosa sobre el pliegue pterigomandibular para exponer el rafe pterigomandibular; se trata de una referencia clave anatómica para establecer el plano correcto de disección lateral (*Figura 22*)
- Seccionar el músculo buccinador a lo largo de su inserción al rafe pterigomandibular (*Figuras 22, 23*)
- Identificar la fascia que recubre el músculo pterigoideo medial (*Figura 23*)
- Disecar posteriormente a lo largo de la fascia pterigoidea medial mientras se retrae el tumor y la amígdala medialmente

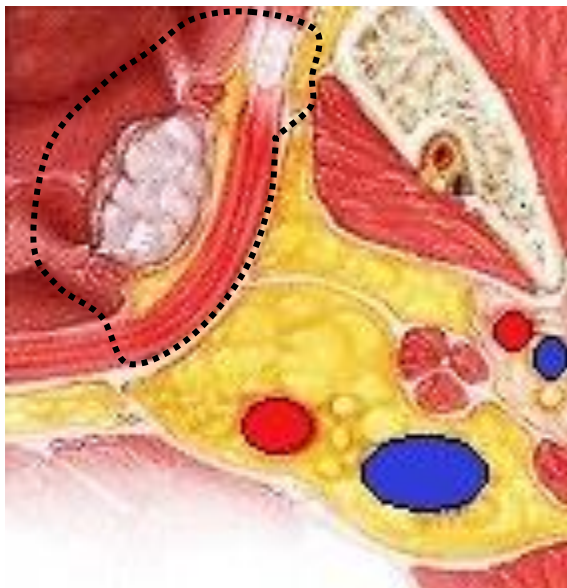


*Figura 21: El pliegue pterigomandibular representa la marca en superficie del rafe pterigomandibular*



*Figura 22: Secuencia habitual de incisiones*





*Figura 23: Estructuras anatómicas clave para una orofaringectomía lateral y líneas y planos de disección típicos para una orofaringectomía lateral (Adaptado de [Ento Key](#))*

- Liberar el tumor inferiormente cortando bajo el mismo, incluyendo el surco glosomigdalino y la amígdala lingual si se precisa (*Figuras 22, 23*)
- Continuar la disección lateral, cuidando de mantenerse medial en el plano de disección del músculo constrictor superior de la faringe, palatogloso y palatofaríngeo, utilizando la disección roma con la punta del bisturí monopolar
- Se verán múltiples ramas de la arteria facial, lingual y ascendente faríngea entrando a la pieza, que serán ligadas, cauterizadas o clipadas y seccionadas
- Las arterias facial o lingual pueden tener que ser clipadas o ligadas
- Identificar los músculos estilogloso, en sentido oblicuo, y estilofaríngeo, en sentido vertical, en el campo quirúrgico
- El par IX puede ser visto en su trayecto anterolateral entre esos músculos (*Figuras 10, 13*)
- Los músculos estilogloso y estilofaríngeo ocultan la arteria carótida interna al cirujano en la parte superior del campo

(*Figura 10*). Se pueden observar pulsaciones transmitidas, también de la arteria carótida externa, a través de los músculos, la grasa faríngea y la fascia bucofaríngea

- Al liberar inferiormente los músculos estilogloso y estilofaríngeo se realizará disección roma para evitar dañar la arteria lingual
- Seccionar los músculos estilogloso y estilofaríngeo inferiormente según transcurren entre el constrictor medio y superior de la faringe
- Soltar la pieza con unos cortes finales inferiores en el surco glosomigdalino y unos cortes mediales a través del constrictor superior de la faringe
- Orientar y marcar la pieza con cuidado para el patólogo antes de sacarla de la boca
- Si hay dudas sobre la extensión inferior hacia la pared lateral o base de lengua se retirará el retractor y se inspeccionará con un laringoscopio ancho. La resección limitada de enfermedad residual es posible mediante pinzas de agarre y bisturí monopolar utilizando telescopía para mejorar la visualización y aspiración de humos
- Realizar hemostasia exhaustiva
- Si se ha realizado una disección cervical asociada, se comprueba si existe comunicación directa con el cuello

### ***Cuidados postoperatorios***

- Analgesia
- Alimentación: Inicio cuando tolere
- Sangrado
- Antibioterapia únicamente si vaciamiento cervical asociado

### ***Complicaciones***

- Hemorragia postquirúrgica (1.5 - 13% en TORS)
  - Hasta un mes después de la cirugía
  - Potencialmente letal

- Múltiples vasos grandes se ligan o se dejan expuestos a la faringe para una cicatrización por segunda intención
- En resección amplias se puede optar por ligar la arteria facial, lingual o carótida externa durante el vaciamiento cervical para reducir la severidad del sangrado postquirúrgico
- El manejo depende de la severidad
  - Menor: Observación en hospital
  - Mayor:
    - Intubación/traqueostomía
    - Ligar o clipar las sangrantes
    - Ligar ACE
    - Embolización
- Obstrucción vía aérea
  - Sangrado
  - Edema
  - Colgajos
  - Secreciones
  - Si dudas, se realiza una traqueotomía o se mantiene intubado
- Traumatismos dentales
- Laceraciones linguales o labiales
- Alteraciones en el gusto por tracción prolongada o daño quirúrgico del nervio lingual... recuperan con el tiempo
- Lesión del nervio hipogloso por tracción... recuperan con el tiempo

## Otros conceptos

### *¿Es factible la resección fragmentada del tumor?*

- Se trata de una práctica bien establecida y segura en la cirugía transoral láser CO<sub>2</sub>. Segmentar el tumor para determinar la profundidad de invasión y resecarlo en múltiples fragmentos o realizar un debulking para facilitar la exéresis son opciones válidas
- Por lo tanto, cuando un tumor oro-faríngeo de gran tamaño impide una exposición adecuada de los márgenes es aceptable seccionarlo y resecarlo en

múltiples fragmentos, esforzándonos en realizar una orientación adecuada de los mismos para el patólogo

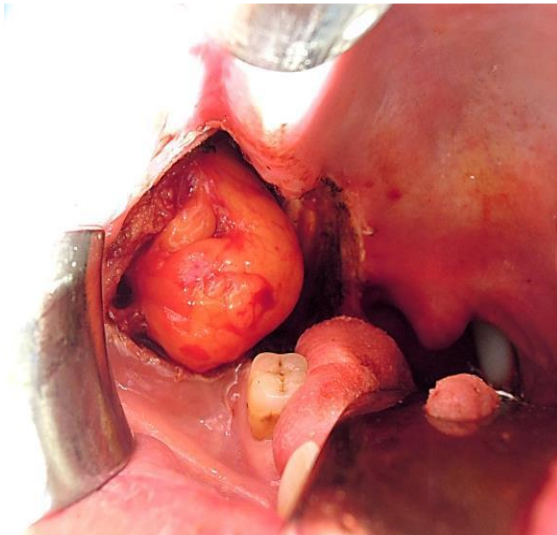
### *¿A qué podemos llamar **márgen libre**?*

- No es posible conseguir un margen profundo amplio en tumores de la pared lateral faríngea sin tener que resecar el contenido del EPF
- Sin embargo, un control estimado local a 5 años del 99% fue publicado por [Hinni \(2013\)](#) tras realizar una resección transoral de 128 cánceres de amígdala, con unos márgenes profundos de resección de 1,98mm de media <sup>3</sup>
- Por lo tanto, se pueden conseguir resultados favorables si se logran márgenes microscópicos sanos en la resección

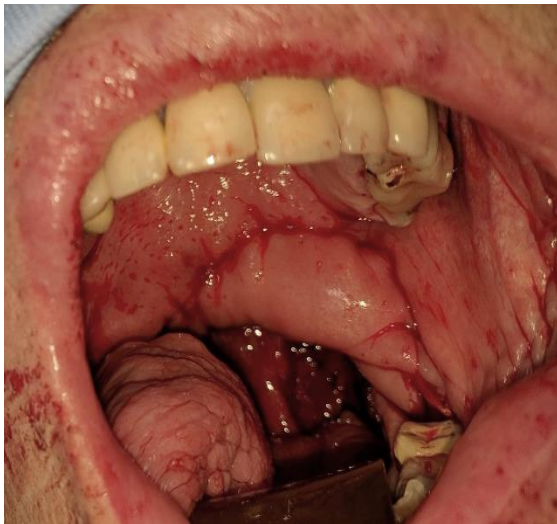### *¿Cuándo debemos reconstruir?*

- Una arteria carótida expuesta debe ser recubierta con un colgajo (nota: la resección del espesor completo del músculo constrictor de la faringe con extensión a la grasa del EPF constituye una indicación para un abordaje combinado transoral y abierto. Este abordaje permite además la colocación de un colgajo y del manejo de la arteria carótida externa, como extensión natural de la disección cervical)
- Una resección amplia del paladar blando puede causar insuficiencia velopalatina que da lugar a reflujo nasofaríngeo y voz gangosa
- La función del paladar mejora según cicatriza el lecho y se contrae
- La necesidad de reconstruir el paladar para prevenir estas secuelas sigue siendo un juicio personal
- Las opciones incluyen
  - Colgajos locales de rotación como rotar la úvula hacia el defecto
  - [Colgajo de grasa bucal](#) (Figura 24)
  - [Colgajo miomucoso buccinador](#) (Figura 25)

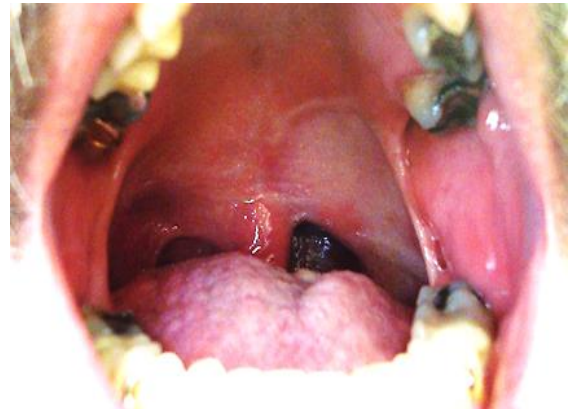
- [Colgajo libre radial](#) (Figura 26)
- [Colgajo supraclavicular](#) (Figura 27)
- [Colgajo en isla de arteria submental](#) (Figura 28)
- [Colgajo pectoral mayor](#)



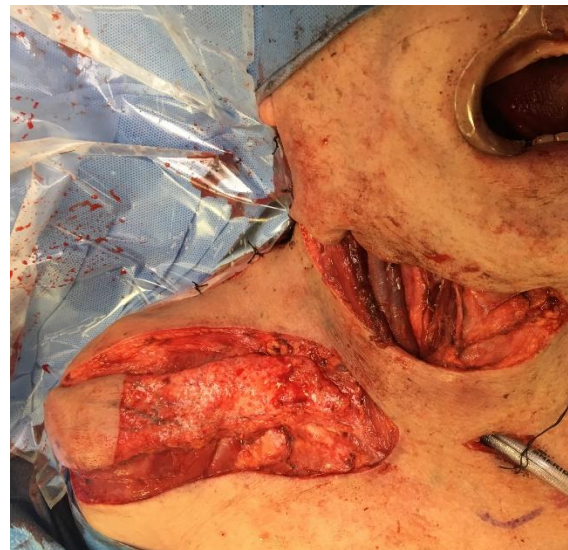
*Figura 24: Colgajo de grasa buccal utilizado para aumentar el paladar o cerrar una comunicación faringocervical*



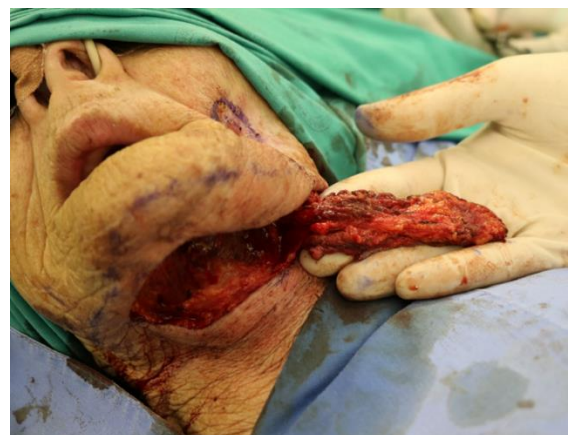*Figura 25: Defecto de paladar blando y fosa amigdalina reconstruido con un buccinador*



*Figura 26: reconstrucción con un colgajo radial de un defecto orofaríngeo lateral*



*Figura 27: Colgajo supraclavicular*



*Figura 28: Colgajo en isla de arteria submental*

### ***Sonda nasogástrica***

Es más sencillo retirar una sonda nasogástrica al día siguiente de la cirugía que colocarla en caso de que el paciente no tolere la vía oral

### ***Vaciamiento cervical***

- Los carcinomas escamosos de orofaringe necesitan tratar el cuello NO bien con cirugía bien con (quimio)radioterapia
- El vaciamiento cervical se realizará idealmente en el mismo acto quirúrgico, si bien puede ser diferido
- Existe un riesgo de causar comunicación entre la faringe y el triángulo submandibular a la altura del surco glosamigdalario
- Dicha comunicación se puede evitar mediante
  - Sección monopolar de la glándula submandibular, dejando in situ la parte profunda de la misma
  - Dejando la totalidad de la glándula submandibular in situ, teniendo en cuenta limpiar los ganglios faciales (no existen ganglios intraglandulares)
- En caso de producirse una comunicación, se puede manejar de las siguientes formas
  - Suturando el extremo libre del milohioideo al vientre posterior del digástrico y evitando colocar la punta del drenaje cerca del área I
  - Reparando el defecto con un colgajo
    - [Colgajo de grasa bucal](#) (Figura 24)
    - [Colgajo miomucoso buccinador](#) (Figura 25)
    - [Colgajo libre radial](#) (Figura 26)
    - [Colgajo supraclavicular](#) (Figura 27)
    - [Colgajo en isla de arteria submental](#) (Figura 28)

- [Colgajo pectoral mayor](#)
- [Colgajo libre anterolateral de muslo](#)

### ***Traqueotomía***

Existen dos razones para considerar la realización de una traqueotomía. Dudas sobre la permeabilidad de la vía aérea (edema, reconstrucción de partes blandas, características del paciente) o dudas acerca de un sangrado postoperatorio. La decisión sigue siendo un juicio personal del cirujano tras consultar con el anestesiólogo.

### ***Cirugía de rescate***

La cirugía de rescate puede necesitarse después de una resección transoral previa y/o de un tratamiento con quimioradioterapia. Requiere de un mayor nivel de experiencia quirúrgica y de una evaluación detallada radiológica sobre la reseccabilidad transoral de la lesión. Cuando existan dudas sobre un posible daño a la ACI, se debería disecar la misma en el área II cervical y protegerla con una gasa medialmente en el EPF para mayor seguridad durante la resección transoral.

### ***Bibliografía***

1. Weinstein GS, O'Malley BW, Rinaldo A *et al.* *Eur Arch Otorhinolaryngol* 2015; 272 (7): 1551-2  
<https://doi.org/10.1007/s00405-014-3331-9>
2. Faraji F, Coquia SF, Wenderoth MB, Padilla ES, Blitz D, DeJong MR, Aygun N, Hamper UM, Fakhry C. Evaluating oropharyngeal carcinoma with transcervical ultrasound, CT, and MRI. *Oral Oncology*. 2018; 78:177-85
3. Hinni ML, Zarka MA, Hoxworth JM. Margin mapping in transoral surgery for head and neck cancer. *Laryngoscope*. 2013 May;123(5):1190-8

### Lecturas recomendadas

- Capítulo del *Atlas de acceso abierto de técnicas quirúrgicas en otorrinolaringología y cirugía de cabeza y cuello: Resección tumoral en cancer de orofaringe*
- Gun R, Durmus K, Kucur C, et al. Transoral Surgical Anatomy and Clinical Considerations of Lateral Oropharyngeal Wall, Parapharyngeal Space, and Tongue Base. *Otolaryngol Head Neck Surg.* 2016 Mar;154(3):480-5

### Traductor

J. Alexander Sistiaga Suárez MD,  
FEBEORL-HNS, GOLF IFHNOS  
Unidad de Oncología de cabeza y cuello  
Servicio de Otorrinolaringología  
Hospital Universitario Donostia  
San Sebastián, Spain  
[jasistiaga@osakidetza.eus](mailto:jasistiaga@osakidetza.eus)

### Autor

Wayne M. Koch, MD  
Professor of Otolaryngology-Head & Neck  
Surgery  
Johns Hopkins University  
Baltimore, MD 21287 USA  
[wkoch@jhmi.edu](mailto:wkoch@jhmi.edu)

### Autor & Editor

Johan Fagan MBChB, FCS (ORL), MMed  
Professor and Chairman  
Division of Otolaryngology  
University of Cape Town  
Cape Town, South Africa  
[johannes.fagan@uct.ac.za](mailto:johannes.fagan@uct.ac.za)

## THE OPEN ACCESS ATLAS OF OTOLARYNGOLOGY, HEAD & NECK OPERATIVE SURGERY

[www.entdev.uct.ac.za](http://www.entdev.uct.ac.za)



The Open Access Atlas of Otolaryngology, Head & Neck Operative Surgery by [Johan Fagan \(Editor\)](#) [johannes.fagan@uct.ac.za](mailto:johannes.fagan@uct.ac.za) is licensed under a [Creative Commons Attribution - Non-Commercial 3.0 Unported License](#)

